Ein

seltener Tumor der Vulva

nebst Bemerkungen zur

pathologischen Anatomie der Tumoren der Bartholin'schen Drüsen.

Inaugural-Dissertation,

welche unter

Zustimmung der hochlöblichen medicinischen Facultät zu Marburg

zur

Erlangung der Doctorwürde

in der

Medicin, Chirurgie und Geburtshülfe

einreicht und

am 9. August 1880

öffentlich vertheidigen wird

Wilhelm Sinn,

approb. Arzt aus Ziegenhain.

MARBURG.

Druck von C. L. Pfeil.

1880.

Im Vergleich zu der grossen Häufigkeit, mit der sonst Sarcom und Krebs am menschlichen Körper auftreten, werden sie an den äusseren Genitalien der Frau nur selten beobachtet, so dass Hildebrandt[1]) sagt: „Trotz der grossen Häufigkeit, mit welcher carcinomatöse Degenerationen bei Frauen vorkommen und bei diesen vorwiegend gerade in den Genitalorganen ihren Sitz haben, zählen maligne Tumoren der äusseren weiblichen Genitalien zu den Seltenheiten. Aus den Statisken von Virchow, Louis Mayer, Marc d'Espine und Tanchon geht hervor, dass auf ca. 35 — 40 Fälle von Uteruskrebs nur ein Fall von Carcinom der äusseren Genitalien kommt.“ Zu diesen carcinomatösen Degenerationen rechnet er überdies von seinem klinischen Standpuncte aus auch gewisse Sarcome, indem er ferner anführt: „Die Formen von krebsartigen Degenerationen der äusseren Genitalien, welche zur Beobachtung gekommen sind, betreffen das Cancroid, den Scirrhus, das Sarcom, das Medullarsarcom.“ Durch relative Häufigkeit zeichnet sich von diesen genannten Tumoren nur das Cancroid aus. Ueber die anderen sagt Hilde-

[1]) Billroth's Handbuch der Frauenkrankheiten 1877. VIII. Abschnitt. pag. 58.

brandt in dieser Beziehung: „Scirrhus, Sarcom, Medullarsarcom der Vulva sind Affectionen, welche primär so selten vorkommen, dass selbst die mit reichstem Material versehenen Beobachter nur wenige Fälle eigener Erfahrung anzuführen im Stande sind.“

Ebenso wird in den übrigen Handbüchern der Pathologie und pathologischen Anatomie die grosse Seltenheit von Tumoren in dieser Gegend des weiblichen Körpers betont. So sagt Förster [1]) „Carcinom kommt nur selten an der Vulva vor.“ Ueber sonstige Tumoren der Vulva ist bei ihm weiter keine Rede. Birch-Hirschfeld [2]) erwähnt von Sarcomen nur einen von Simon [3]) beobachteten Fall und sagt ausserdem: „Das Carcinom der Vulva ist nicht häufig und wird durch dieselben Varietäten, wie sie an der Haut beobachtet werden, repräsentirt. — Die häufigsten Ausgangspunkte des Carcinoms der Vulva sind die Clitoris, seltener die Nymphen; *auch von den Bartholinischen Drüsen kann Krebs sich entwickeln.*“ Klebs [4]), der sich bei der Beschreibung der Tumoren dieser Gegend nur auf die wenigen in der Literatur verzeichneten Fälle stützt, sagt bezüglich der Häufigkeit: „Circumscripte, entweder auf einen anatomisch scharf begrenzten Theil dieser Region, oder eine besondere histologische Bildung beschränkte Geschwulstform . . . kommt hier selten vor.“ Scanzoni [5]) erwähnt sowohl von der Elephantiasis, als von den

---

[1]) Handbuch der patholog. Anatamie 1863. II. p. 467.
[2]) Lehrbuch der patholog. Anatomie 1876. pag. 1166.
[3]) Monatsschrift für Geburtskunde. Band XIII.
[4]) Handbuch der patholog. Anatomie. I. pag. 986.
[5]) Weibliche Sexualorgane. pag. 760 ff.

Cancroiden der äusseren Geschlechtstheile, dass dieselben überall selten vorkämen; „noch seltener kommt es an den äusseren Geschlechtstheilen zu wirklich krebsigen Ablagerungen.“ Schröder widmet in dem Ziemssen'schen Sammelwerke diesem ganzen Capitel nur wenige Zeilen, in denen er sich ebenfalls auf die wenigen in der Literatur beschriebenen Fälle bezieht und macht sonst über diese Affectionen keine speciellen Angaben mit Bezug auf die Häufigkeit ihres Auftretens.

Somit zeigt sich hinreichend, dass überhaupt Tumoren an der Vulva zu den grossen Seltenheiten gehören und es schien mir in Folge dessen ein hierher gehörender Fall um so mehr einer genauen Beschreibung würdig, als es sich, wie schon die oberflächliche Untersuchung zeigt, um eine Geschwulstform handelt, welche unter den Tumoren der Vulva überhaupt noch nicht beschrieben wurde.

Das betreffende Präparat, der Sammlung des pathologischen Instituts zu Marburg übergeben, entstammt einer 28jährigen Frau aus den besseren Ständen, welche von Herrn Dr. Millberger in Würzburg, dem ich für die freundliche Ueberlassung der Krankengeschichte besten Dank abstatte, behandelt wurde. Patientin aus vollständig gesunder Familie machte seither niemals schwere Krankheiten durch. Sie war seit 5 Jahren verheirathet, die Ehe blieb jedoch kinderlos. Ende November 1878 kam sie in Behandlung. Sie bot das Bild hochgradiger Anämie, litt an quälendem Husten, welcher bei mässigem, nicht blutigem Auswurf, schon jetzt unter auffallend hohem Fieber verlief. Die Auscultation und Percussion der Lungen ergab bis in die letzte Zeit lediglich negative Befunde, ab-

gesehen von einem dann und wann auftretenden leichten, diffusen Bronchialathmen. Die Auscultation des in normalen Dimensionen zu percutirenden Herzens ergab selbst bei der beschleunigten Bewegung (durchschnittlich 90 — 100 Pulsschläge in der Minute) durchaus reine Töne. Hierzu gesellte sich erst in letzter Zeit ein diffuses, durch die hochgradige Anämie bedingtes, blasendes, systolisches Geräusch. Die Untersuchung der Bauchorgane ergab eine mässige Vergrösserung der Leber und eine beträchtlichere der Milz. Das Sensorium war ungetrübt, localer Schmerz nirgends vorhanden, die Lymphdrüsen waren an keiner Stelle des Körpers auffallend geschwollen. — Auf Grund dieser Symptome, die trotz entsprechender Therapie sich nicht besserten (insbesondere blieb das Fieber constant auf einer Höhe von 39,0 C.) lag der Verdacht nahe, dass es sich um eine acute Miliartuberculose handele um so mehr, als die Anschwellung der Milz vorerst nicht in den Vordergrund trat und der Verfall der Kranken ein äusserst rapider war. Die Behandlung musste sich im allgemeinen exspectativ auf die Bekämpfung des Fiebers und die Hebung des Kräftezustandes beschränken. In Folge dessen wurde Chinin, Eisen, roborirende Diät, in den letzten Tagen Morphium verordnet. — Bis zu dem am 21. Januar 1879 eintretenden Tode nahm der Schwächezustand und die immer mehr hervortretende Anämie continuirlich zu. Dabei erreichte die Milz eine immer auffallendere Grösse, so dass sich die Frage aufdrängte, ob nicht schliesslich einer jener allerdings selten zu beobachtenden Fälle von acuter, unter Fieber verlaufender Leukämie vorläge. Die Erscheinungen von Seiten der Lunge steigerten sich

in den letzten Tagen wieder, besonders wurde die Athemnoth so bedeutend, dass die Kranke trotz der starken Kälte stets bei offenem Fenster zu liegen wünschte; auch erfolgte der Tod suffocatorisch nach mehrtägiger Agone unter den Erscheinungen von Lungenoedem an Herzparalyse.

Die Section wurde am folgenden Tage im Würzburger Leichenhause durch Herrn Dr. Schottelius vorgenommen und ergab folgendes: Abgemagerter, wohlgebildeter Körper, milchweisse Hautdecken, geringes Oedem der unteren Extremitäten, keine Todtenstarre, diffuse hellblaue Todtenflecke der abhängigen Theile, aufgetriebenes Abdomen. Bei Eröffnung der Bauchhöhle entleert sich eine mässige Quantität freier, hellgelber, klarer Flüssigkeit. Die Leber ragt weit in das linke Hypochondrium hinein, mit dem Rande des rechten Lappens abwärts bis zum Darmbeinkamm. Die Dünndarmschlingen sind vom Netz bedeckt, zusammengefallen, Magen und Dickdarm meteoristisch aufgetrieben. Von der Milz ist nichts zu sehen. Stand des Zwerchfells beiderseits gleich hoch in der Höhe der 5. Rippe. Nach Herausnahme des Sternum sieht man die Lungen in normalen Dimensionen collabirt, mit blassgrauen Rändern vorliegend; ebenso liegt das Pericardium in normalen Dimensionen vor. In den Pleurahöhlen wenig röthliche Flüssigkeit, Lungen beiderseits nur an den Spitzen leicht adhärent. Im Pericardium eine kleine Quantität klar gelben Serums. Das Herz von normaler Grösse, ist schlaff. Im linken Herzen wenig himbeerfarbenes, flüssiges Blut; im rechten Vorhof ein hühnereigrosses, gelbliches Gerinnsel von der Farbe und Consistenz geronnener Lym-

phe. Die Klappenapparate des Herzens sind intact; Musculatur blassbraun, fettglänzend, brüchig. Linke Lunge im oberen Lappen weich, elastisch, Unterlappen mehr teigig, schwer. Die Schnittfläche ist hellgrau, blutarm, entleert bei Druck reichlich röthliche Flüssigkeit. Aus den Gefässen entleert sich wenig fleischfarbenes Blut. Aeltere Herderkrankungen sind nirgends vorhanden. Das Lungengewebe, atrophisch, ist nach dem Hylus zu stärker pigmentirt. Bronchialschleimhaut blass, geschwollen, in den Bronchien schaumig-schleimiges Secret, Gefässe frei. Rechte Lunge sowohl mit Bezug auf die Oberfläche, als auf den Durchschnitt, wie die linke. Auch hier sind im Parenchym nirgends ältere Herderkrankungen nachzuweisen. Die Milz ragt weit in das linke Hypochondrium herab, ist aber durch den meteoristischen Magen nach hinten gedrängt, durch ältere, bandförmige Adhäsionen mit den umliegenden Organen verwachsen. Herausgenommen misst sie 28 cm. in die Länge, 20 cm. in die Breite, 12 cm. in die Dicke. Die Kapsel bedeutend verdickt, diffus milchig getrübt, stellenweise knorpelig. Die Consistenz fest, elastisch. Auf dem Durchschnitt zeigt sich das Gewebe verwischt marmorirt, indem auf dunkelbraunrothem Grunde weisse, erbsen- bis bohnengrosse diffuse Flecken erscheinen. Die Nieren lassen sich mit glatter, hellbrauner Oberfläche aus ihrer Kapsel trennen, sind von schlaffer, weicher Consistenz. Der Durchschnitt zeigt ein hochgradig blutarmes Parenchym. Mark- und Rindensubstanz sind kaum zu unterscheiden; in den Papillenspitzen weisse Strichelung (Verfettung der Epithelien). Die Lymphdrüsen sind sämmtlich klein, schlaff, von grauer Farbe. Darm und Magen

ohne besondere Veränderung. In der Nähe der rechten Tubenmündung ein kirschgrosses, subseröses Uterusfibroid. Die Rindensubstanz der grossen Röhrenknochen ist um das Doppelte verdickt, sehr hart, eburnisirt, in den engen Markröhren zeigt sich in den Maschen der Spongiosa fettgelbes Markgewebe, durchsetzt mit zahlreichen, erbsengrossen, weissen Knoten, welche eine festere Consistenz haben, als das zerfliessend weiche, verfettete Mark. Aehnliche Verhältnisse finden sich auf Durchschnitten der Wirbelkörper. Die linke grosse Schamlippe ist stark geschwollen, von fester Consistenz; bei einem Einschnitt zeigt sich, dass unter der Haut eine über hühnereigrosse braun pigmentirte Geschwulst liegt, welche makroskopisch einen drüsenartigen Bau erkennen lässt. Von der Schnittfläche lässt sich mit dem Messer ein rahmiges, gelbweises Secret abstreifen. Zur genaueren Untersuchung werden die äusseren Genitalien von der Symphysis ossium pubis bis zum Anus in toto herausgeschnitten und in Kleinenberger'scher Conservirungsflüssigkeit erhärtet.

Dieses uns vorliegende Präparat, welches in seinen allgemeinen Volumsverhältnissen unverändert erscheint, ins besondere keinerlei Schrumpfungszustände an den Weichtheilen erkennen lässt (siehe Abbildung nebst zugehöriger Bemerkung), zeigt die rechtsseitige Hälfte der äusseren Genitalien in vollständig normaler Form. An der äusseren Partie der grossen Schamlippe und aufwärts nach dem Mons veneris zu befindet sich röthlich-blonder Haarwuchs. Die Clitoris und das Praeputium clitoridis sind wohl entwickelt und etwas nach links verschoben. Das Labium minus ist kurz. Der enge Introitus vaginae ist von fast

hymenartig zusammenhängenden Carunculae myrtiformes umgeben. An Stelle der linken grossen Schamlippe resp. in dieselbe eingelagert findet sich eine, in der Längsrichtung gespaltene über hühnereigrosse Geschwulst, über welcher die Haut durchgehends in normaler Dicke wohl erhalten, sich leicht verschieben lässt. Das Labium minus dieser Seite ist wenig kürzer, als rechts, indem der untere Theil desselben durch die Geschwulst verstrichen ist. Eine frische Schnittfläche des Tumors zeigt, dass derselbe mehrfach in grössere, durch breite, schwielenartige Septen getrennte Lappen zerfällt, welche wiederum durch schmälere Bindegewebszüge in secundäre, tertiäre Unterabtheilungen zerfallen. Die kleinsten Endabtheilungen sind von verschiedener Grösse, die kleinsten mit blosem Auge kaum erkennbar, während die grössten an Durchmesser 1 — 1,5 mm. haben. Sie zeigen sich prall ausgegossen mit einer bröcklig käsigen Masse, die sich theilweise mit der Pincette aus kanalartig, unregelmässig gebuchteten Hohlräumen herausziehen lässt und Bildungen darstellt, welche mit den croupösen Ausgüssen von Lungeninfudibeln und Alveolen manche Aehnlichkeit haben. Das bindegewebige Stroma, welches diese acinösen Hohlräume umgibt, enthält ein Pigment, welches an manchen Stellen (wahrscheinlich bei der Conservirung diffundirt) auch den Inhalt der grösseren, alveolenartigen Hohlräume färbt. Nach hinten setzt sich die Geschwulstmasse bis in das Periost des linksseitigen, absteigenden Schambeinastes fort und ist hier fest mit demselben verwachsen. Nach innen und aufwärts erstreckt sich der Tumor bis hinter die Schleimhaut des unteren Theiles der Vagina; nach abwärts ragt er bis zur hinteren

Commissur der Vulva und wölbt hier die Haut mit einem dickeren Ende buckelartig vor. Nach aussen dringt er bis in die Gegend der Inguinalfurche unter der Haut vor. Nach innen und vorn liegt er der Schleimhaut der Vulva unmittelbar an.

Die histologische Untersuchung ergibt, dass der Inhalt der Alveolen aus durchschnittlich runden, theilweise polymorphen Zellen besteht, von denen die am meisten central gelegenen fettige Degenerationszustände in den verschiedensten Stadien erkennen lassen. In dem aus streifigem Bindegewebe bestehenden Stroma sieht man zahlreiche, stark gefüllte, grössere und kleinere Blutgefässe. Das Pigment befindet sich in dem Bindegewebe in Form von feinsten, amorphen, schwarzbraunen Körnchen, grösstentheils in die Intercellularsubstanz eingelagert. An Schnittpräparaten, welche der Peripherie der Geschwulst entnommen sind, sieht man die Cellenmasse oft in Form gebuchteter und verästelter Stränge angeordnet, welche scheinbar präexistirenden, hochgradig dilatirten Lymphgefässen entsprechen. Die feinsten Verästelungen zeigen solche Zellen in einfacher Reihe zwischen festem Bindegewebe liegend, ähnlich dem Befunde bei harten Carcinomen. Grössere Abschnitte der Geschwulst sind stets lappenartig durch festes Bindegewebe wie durch eine Kapsel umhüllt und zusammengehalten und gegen das nächstliegende gesunde Gewebe scharf abgegrenzt.

Dieser eigenthümliche Befund liess die Frage nach dem Ausgangspunkt dieser Neubildung im hohen Grade wichtig erscheinen und da es sich um einen drüsen- oder carcinomartigen Bau im allgemeinen handelt, dabei aber

die äussere Haut überall mehr oder weniger leicht über dem Tumor verschiebbar ist, so lag die Vermuthung nahe, dass der Ausgangspunkt desselben eine tiefliegende Epithelmasse sein müsse, welche wir an dieser Stelle nur in Form der Bartholin'schen Drüse antreffen. Es wurde in Folge dessen beiderseits nach dem Ausführungsgange dieser Drüse gesucht, um womöglich an der erkrankten Seite den unmittelbaren Zusammenhang desselben mit dem Tumor aufzufinden. Dabei zeigte sich, dass diese Drüse und wie natürlich auch ihr Ausführungsgang an der rechten, gesunden Seite vollständig fehlt. Die Schleimhaut wurde hier unter starker Lupenvergrösserung mehrfach genau untersucht. Ausser unbedeutenden, kaum Millimeter tiefen Recessus der Schleimhaut fanden sich aber keinerlei tiefere Einstülpungen, welche mit einer feinsten Sonde (Schweinsborste) zu sondiren gewesen wären. Die Präparation des M. tranversus perinei profundus, zwischen dessen Bündeln die Bartholin'sche Drüse normaler Weise eingelagert sein soll, ergab gleichfalls ein durchaus negatives Resultat. Dagegen fand sich linkerseits, an der dem Ausführungsgang der Drüse entsprechenden Stelle ein 7 mm. weit in die Tiefe führender Canal, welcher für eine feine Fischbeinsonde bequem zu passiren war. Diese Stelle wurde in einer Ausdehnung von 2 Quadratcentimeter und 1,5 cm. weit in die Tiefe dringend der Art aus der Geschwulst geschnitten, dass der betreffende Ausführungsgang in das Centrum des quadratischen Schleimhautstückes zu liegen kam. Wir hatten somit ein würfelartiges Stück der Geschwulst entnommen, welches den Ductus enthielt und gleichzeitig in seiner der Tiefe zugekehrten Hälfte un-

zweifelhaft Geschwulstgewebe enthielt. Dieses Stück wurde in Gummiglycerin entsprechend gehärtet und von oben nach unten in eine Serie von Schnitten zerlegt, welche das Verhältniss des Ausführungsganges und damit der Bartholin'schen Drüse zu der Geschwulst klar legen sollte. Dabei stellte sich heraus, dass der Ausführungsgang in Folge seines schräg in die Tiefe eindringenden Verlaufs nicht in seiner ganzen Länge zu Gesicht gebracht werden konnte und dass an dem am weitesten in der Tiefe gelegenen Theile desselben sich unmittelbar das oben näher beschriebene Geschwulstgewebe anschloss. Als wesentlich ist noch zu berücksichtigen, dass gerade an dieser Stelle der Tumor am weitesten unter die Haut vordringt, welche überdies mit der Geschwulst hier fester verwachsen erscheint, so dass, wenn auch nicht mit absoluter Gewissheit, die Bartholin'sche Drüse als Ausgangspunkt der Geschwulst demonstrirt werden kann, doch die Wahrscheinlichkeit hierfür sehr nahe liegt. Ausserdem lassen das Fehlen der Drüse an der einen Seite und die unerklärte Sterilität der Frau eine angeborene Prädisposition für Anomalien der Geschlechtsorgane nicht unwahrscheinlich erscheinen. Das einseitige Fehlen der Drüse kann nicht sehr befremden, wenn man bedenkt, dass die beiden Drüsen in den meisten Fällen ungleichmässig entwickelt sind, so dass Henle[1]) sagt: „Sehr häufig bestehen bedeutende Verschiedenheiten im Volumen der rechten und linken Drüse desselben Körpers".

---

[1]) Handbuch der systematischen Anatomie des Menschen 1873, pag. 460.

Beim Studiren der einschlägigen Literatur zeigte sich nun, dass von den Bartholin'schen Drüsen ausgehende Tumoren, wenn auch selten, so doch mehrfach beschrieben sind und dass die für solche Fälle angegebenen diagnostischen Merkmale im wesentlichen für die hier beschriebene Geschwulst zutreffen. Zwar handelt es sich fast nur um einfache und multiloculäre Cysten, deren diagnostische und symptomatologische Charaktere aber auch für festere Tumoren dieser Drüse einstweilen Gültigkeit haben müssen. Es sei gestattet, wegen der im allgemeinen stiefmütterlichen Behandlung dieses Capitels, die prägnantesten und mit dem unsrigen am besten correspondirenden Fälle hier anzuführen und kurz zu besprechen:

Aus der Arbeit von Huguier[1]), welcher zuerst ausführlich die Erkrankungen der Bartholin'schen Drüse behandelt, entnehmen wir folgende Fälle:

1. *Doppelseitige Cyste des Ausführungsganges der Drüse:* Eine 28jährige unverheirathete Näherin wurde von ihrem 14. Jahr an fast immer regelmässig menstruirt. Nach einer glücklichen und leichten Entbindung im 19. Jahre behielt sie einen Fluor albus zurück, welcher nicht wieder verschwand. Vor zwei Jahren hatte sie eine syphilitische Affection zu überstehen, geschlechtlichen Umgang pflegte sie wenig. Seit 5 oder 6 Monaten bemerkte sie in jeder grossen Schamlippe einen kleinen Tumor, dessen Ursache und Anfang sie nicht angeben kann. Während der ersten Monate nahmen die Tumoren an Volumen und Empfindlichkeit während der Menstruation mehr zu, als in der Zwischenzeit. Seit 2 Monaten haben die Tumoren ihre heutige Ausdehnung von einem kleinen Hühnerei behalten und sind unabhängig von der Menstruation. Sie liegen in der Basis und Dicke der beiden

[1]) Mémoire sur les maladies des appareils sécréteurs des organes génitaux externes de la femme. Mémoires de l'académie nationale de médecine. T. XV. Paris 1850. p. 792.

grossen Schamlippen an der Vereinigungsstelle des hinteren Drittels mit den beiden vorderen. Die Tumoren, von ovaler Form, haben die Nymphen verwischt. Die die Geschwülste umgebenden Weichtheile sind gesund; die sonst glatte und gespannte äussere Haut ist über ihnen verschieblich. In der Vulva ist die Schleimhaut mit ihnen verwachsen, die Caruculae myrtiformes sind verstrichen, die Oeffnung des Ausführungsganges kann man nicht auffinden. Die Geschwülste sind hart, elastisch, gleichmässig fluctuirend in allen ihren Theilen und vollständig unempfindlich. Zieht man an den Tumoren nach unten, so fühlt man quer zu den Weichtheilen einen aus 2 oder 3 kleinen Bündeln bestehenden Strang, welcher ihren oberen Theil an dem aufsteigenden Sitzbeinast befestigt. Patientin hat Beschwerden bei langem Sitzen, beim Gehen, bisweilen wird auch das menstruelle Blut zurückgehalten. Neben dieser Affection besteht leichter Fluor. Die Tumoren wurden entfernt durch Ausschnitt eines Cystenwandstückes, durch nachträgliche Aetzung des Cystengrundes und Vereiterung der Wände. Die aus den Cysten entleerte Flüssigkeit reagirt alkalisch, coagulirt nicht durch Hitze und ist unlöslich in Wasser und in Alcohol. Mikroskopisch finden sich Epithelreste und Schleimkörperchen. Die Flüssigkeit der linken Cyste ist sehr dick, fadenziehend, klar; die der rechten ist dünnflüssiger, von fahler Farbe und enthält einige Blutcoagula. Die Cystenwand besteht aus 3 Lamellen: einer äusseren „zellulösen", einer mittleren fibrösen, welche dicht und widerstandsfähig ist und einer inneren, zarten, glatten, glänzenden, welche unter dem Mikroskop Epidermisreste trägt. Zur Begründung der Diagnose führt Huguier an die Form, das absolut gleiche Volumen der beiden Tumoren, ihre ganz und gar gleiche und oberflächliche Lage, ihre gleichzeitige Entwickelung, die vollkommenste Uebereinstimmung in ihrem Verlauf, in ihren Symptomen, die Abwesenheit der Oeffnung des Ausführungsganges beider Seiten.

2. *Cyste im linken Ausführungsgang; daneben Entzündung der Drüse selbst.* Patientin, eine 30jährige Lackirerin, wurde vom 15. Jahre an gut menstruirt; sie ist von scrophulösem Habitus und leidet immer an Fluor. Seit dem 20. Jahre lebhaftem, geschlechtlichem Verkehre hingegeben, wurde sie vor 3 Monaten zum erstenmale venerisch inficirt. Sie gebar 3 Kinder, welche alle jung starben. Vor 4 Jahren bemerkte sie in der Folge einer sehr leichten Entbindung eine Ge-

schwulst in den unteren Theilen der linken, grossen Schamlippe, welche niemals schmerzhaft war und immer das Volumen einer Wallnuss gehabt haben soll, wie man sie jetzt an der Vereinigungsstelle des hinteren Drittels der Lippe mit den beiden vorderen findet. Der sich weich anfühlende, fluctuirende Tumor bietet überall dieselbe Consistenz. Mit seinen oberen äusseren Partien hängt er nach dem aufsteigenden Sitzbeinast hin mit einem anderen kleinen, unregelmässig abgerundeten Tumor zusammen. Dieser ist nicht fluctuirend, auf Druck empfindlich und steht wieder durch einen kurzen, dünnen Stiel mit dem aufsteigenden Sitzbeinast in Verbindung. Wegen der starken Entwickelung der Nymphen ist die linke über der Oberfläche des Tumors nicht verstrichen. Schleimhaut und äussere Haut sind über dem Tumor lose gespannt und glänzend, haben ihre natürliche Farbe und Empfindlichkeit noch. Die Oeffnung des Ausführungsganges der Drüse ist nicht zu finden. Die erste Geschwulst von der Grösse einer Wallnuss war immer schmerzlos auf Druck und von der Menstruation unbeeinflusst. In der Vulva fand sich ein ein leichtes Brennen verursachendes Exanthem; ausserdem ist reichlicher Fluor und eine Excoriation an der Vaginalportion zu constatiren. Dieser Tumor wurde gerade so behandelt, wie die beiden im vorhergehenden Falle. Nach Eröffnung der Cyste konnte Huguier „entscheidend" sich versichern, dass der kleine, unregelmässig geformte Tumor, welcher der Cyste anhing, die entzündete Drüse war. (Hierzu vide l. c. auf Tafel 2 Fig. 3.)

3. *Cyste im Ausführungsgang der rechten Drüse.* Ein 20jähriges Dienstmädchen, von guter Constitution, wurde stets gut menstruirt; hat nicht geboren. Sie wurde vor 20 Monaten an einem Schanker und an einem eiternden Bubo in der rechten Leistenbeuge behandelt. Damals war keine Anomalie an den Schamlippen festzustellen. Zwei Monate später fühlte sie etwas Schmerz in der linken kleinen Schamlippe, welche anschwoll. Nach einigen Tagen verschwand diese Erscheinung wieder, um rechts an derselben Stelle aufzutreten. In dieser Weise fand ein mehrmaliger Wechsel statt. Während der Menstruation wurde die Geschwulst nicht bemerkbar grösser, aber schmerzhafter. Als Ursache dieses Leidens gibt Patientin körperliche Ueberanstrengung an. Drei Wochen vor dem Eintritt in das Krankenhaus wurde der Tumor in der rechten kleinen Schamlippe stabil, wo er rasch die Grösse einer

Wallnuss erreichte; er verursachte lebhafte Schmerzen und genirte beim Gehen. Am Tage vor dem Eintritt öffnete sich der Tumor spontan, aus dem sich eine beträchtliche Quantität eitriger, röthlicher Flüssigkeit ergoss. Es handelte sich um einen Abscess, der sich 6—7 mm. weit von der obliterirten Oeffnung des Ausführungsganges an der Basis und am unteren Ende der rechten Nymphe geöffnet hatte. Die Drüse selbst, leicht gereizt, ist empfindlich auf Druck. Der Abscess heilte, indem seine spontane Oeffnung dabei durch eine kleine Narbe geschlossen wurde. Nun entwickelte sich ein resistenter, elastischer, glatter, unempfindlicher Tumor, der nach 3 Tagen die Grösse einer Wallnuss erreichte und in der Schamspalte zu sehen war. Der Tumor ist überall fluctuirend. Bei der Eröffnung des Tumors stellt sich derselbe als eine Cyste des Ausführungsganges dar, die nach Inhalt und Wandbeschaffenheit die bekannten Erscheinungen bot. Die Drüse wurde entzündet gefunden; der Fall kam vollständig zur Heilung.

4. *Cyste der rechten Drüse.* Patientin, eine 32 Jahre alte Polirerin, verheirathet, wurde von ihrem 15. Jahre an regelmässig gut menstruirt. Sie hat nie geboren, ist von kräftiger Constitution und zu geschlechtlichen Excessen geneigt. An Fluor hatte sie immer zu leiden; sie ist constitutionell syphilitisch. In der rechten grossen Schamlippe trägt sie eine Geschwulst, die sich im Lauf von 11 Jahren entwickelt haben soll. Patientin weiss keine Ursache für das Entstehen derselben anzugeben. Die Geschwulst hat die Grösse eines dicken Hühnereies und liegt dem analen Ende ein klein wenig mehr genähert fast in der Mitte der Lippe. Der abgerundete Tumor ist überall fluctuirend. Er bildet über dem Grund der Genitocruralfalte einen Vorsprung von 4 cm. Höhe. Bei künstlicher Beleuchtung ist er transparent. An der hinteren, seitlichen Wand der Vagina schickt er ungefähr einen 4 cm. langen Fortsatz hinauf, an dem auch noch die Fluctuation nachzuweisen ist. Die rechte Nymphe ist fast verstrichen. Das Verhalten der äusseren Haut wie der Schleimhaut bietet nichts besonderes. Versucht man den Tumor nach unten zu ziehen, so findet man, dass derselbe mit seinem oberen äusseren Theil durch einen kurzen Stiel am aufsteigenden Sitzbeinast befestigt ist. Er bleibt von der Menstruation unbeeinflusst, ist schmerzlos und belästigt nur durch Spannung und Schmerz nach grosser Anstrengung und bei

geschlechtlichen Excessen. Seit zwei Monaten hat sein Volumen beträchtlich zugenommen, weshalb die Entfernung desselben gewünscht wird. Nach vorhergegangener Punction der Cyste mit einem Bistouri geschah die Behandlung in der bekannten Weise. Es erfolgte die Heilung.

5. *Cyste der rechten Drüse.* Eine 21 Jahre alte Schneiderin bemerkte vor 5 Jahren nach einem Wochenbett in ihren rechten Schamlippen einen Tumor, welcher bis heute noch besteht. Im Anfang war er wenig umfangreich und verursachte ziemlich starke Schmerzen. Er liegt an der Basis der beiden Schamlippen, hat die Grösse eines Taubeneies. Der Tumor ist von gleichmässiger Consistenz, fluctuirend und glatt auf seiner Oberfläche. Er ragt in die Vulva hinein. Hier ist er durch einen Schanker blosgelegt, welcher die ihn bedeckende Schleimhaut zerstört hat. Zieht man den Tumor von der linken Seite her an, so findet man ihn durch einen Stiel mit dem rechten, aufsteigenden Sitzbeinast verbunden. Der Tumor ist unempfindlich und die ihn umgebenden Weichtheile sind gesund bis auf das vom Schanker ergriffene Stück der Schleimhaut.

6. *Cyste accessorischer Drüsenläppchen.* Patientin, 18 Jahre alt, puella publica, von mittelgrosser Constitution, im allgemeinen gesund, hatte ihre erste Regel mit $13^1/_2$ Jahren; vor ihrem Eintritt litt sie an Leukorrhoe, die nach derselben nicht wieder auftrat; die Menstruation fand dann regelmässig 8—9 Tage lang statt. Patientin leidet seit mehreren Jahren an Herzklopfen und Beklemmungen. Vor 3 Jahren wurde sie von einem Schanker geheilt. Einige Zeit vorher hatte sie zufällig eine Geschwulst an dem unteren Theil der vorderen Vaginalwand bemerkt. Die schmerzlose Geschwulst hatte bald das jetzige Volumen erreicht. Bei der blosen Inspection bieten die äusseren Genitalien nichts besonders. Lässt man die Kranke nach unten pressen, so zeigt sich im Eingang der Vagina, zwischen den Nymphen, ein Tumor, von der Vaginalschleimhaut bedeckt, der das Bild eines Prolapses bietet. Der nussgrosse Tumor liegt auf der linken Seite unter der Uretra, mit der er aber nicht zusammenhängt. Die Schleimhaut ist über ihm verschieblich. Vor dem touchirenden Finger entweicht er in die Vagina, in die Nähe der hinteren Fläche der Symphyse, er ist schwach fluctuirend. Durch den an seinem oberen Theile befindlichen Stiel, womit er befestigt ist, setzt er sich fort in eine Masse, welche consistenter ist, als

die umgebenden Weichtheile. Es wurde eine Cyste diagnosticirt, die vollständig exstirpirt wurde. Der durchschnittene Stiel präsentirt sich, aus Drüsengewebe bestehend, und zieht sich nach dem linken aufsteigenden Sitzbeinast hin. An der exstirpirten Cyste befinden sich noch Drüsenläppchen. (vide l. c. Taf. 3. Fig. 1, 2.)

7. *Cyste der rechten Drüse entzündet und vereitert:* Patientin, eine 22 jährige Schneiderin wurde von ihrem 16. Jahre an immer gut menstruirt. Nach ihrer Verheirathung im 16. Jahr gebar sie einmal sehr schwer. Acht Tage nach ihrer Entbindung entwickelte sich in den rechten Schamlippen ein kleiner Abscess, welcher mit der Lancette geöffnet wurde. Es folgten mehrere Recidive, die die Kranke nöthigten, das Hospital aufzusuchen, wo man einen Abscess des Ausführungsganges der Drüse constatirte. Patientin wurde geheilt entlassen. Nach 4 Monaten bemerkte sie in der rechten grossen Schamlippe einen kleinen, empfindlichen Tumor, welcher einen Monat später nach der Menstruation und nach geschlechtlichen Excessen sichtlich grösser und schmerzhafter geworden war. Bei der Untersuchung findet man in der Dicke der Basis der rechten grossen Schamlippe an der Vereinigungsstelle ihres hinteren und mittleren Drittels einen vollkommen abgerundeten, gut abgegrenzten Tumor. Er liegt 1 cm. weit vom aufsteiganden Sitzbeinast und hat die Grösse eines Taubeneies. Er ist auf Druck unempfindlich, gespannt, elastisch, fluctuirend und hängt mit dem Sitzbeinast zusammen. Nach der Vagina hin bildet er einen abgerundeten Vorsprung, nach aussen tritt er durch eine stärkere Convexität der grossen Schamlippe hervor. Die Nymphe ist um 4—5 mm. verkürzt, die rechten Caruncalae myrtiformes sind verstrichen. Die den Tumor umgebenden Weichtheile sind gesund. Die Behandlung geschah in der bekannten Weise. Die Cyste hatte sich in einem Drüsenläppchen entwickelt, wie nach der Operation durch die Untersuchung nachgewiesen wurde. Die Heilung erfolgte, in dem in der Mitte der Drüse ein kleiner indurirter Kern zurückblieb.

8. *Cyste der rechten Drüse:* Eine 22 jährige verheirathete Näherin, von guter Constitution, war nie syphilitisch. Vor 4 Monaten bemerkte sie einen kleinen Abscess an der linken grossen Schamlippe und hatte von da an lebhafte Schmerzen in der Scheide, in der Harnröhre, Harnblase und im Uterus. Bei genauer Untersuchung findet man an der Stelle der rech-

ten Drüse eine abgerundete, glatte, nicht fluctuirende, unempfindliche Geschwulst, die mit dem aufsteigenden Sitzbeinast durch einen schmalen Stiel verbunden ist. Wegen des geringen Volumens kann man sie nur zwischen den Fingern palpiren. Die Behandlung besteht wieder in Incision und theilweiser Exstirpation. Auf die Neuralgien hatte die Entfernung der latent gewesenen Cyste keinen mildernden Einfluss.

9. *Beginnende Cyste des rechten Ausführungsganges.* In den äusseren Genitalien einer 18jährigen, verstorbenen Tuberculosen, die bei der Besichtigung nichts Abnormes boten, fand Huguier an der Basis der rechten grossen Schamlippe die vergrösserte Drüse, deren Ausführungsgang erweitert schien. Nach Herausnahme der Organe fand man das die Drüse umgebende Gewebe entzündlich verdickt und fester, als sonst. Die Drüse selbst hat das Volumen einer sehr dicken Erbse. Sie ist graugelblich gefärbt und auf der Oberfläche höckeriger, als im normalen Zustand. Die stark entwickelten Acini sind mehr, als Hirschkorn gross und durch ein leicht injicirtes Zwischengewebe von einander getrennt. Die innere Seite der Drüse ist von der Schleimhaut der Vulva durch eine bohnengrosse Cyste getrennt, die sich im Ausführungsgang entwickelt hat, der 2 mm. weit von seiner Mündung obliterirt ist. Die an der äusseren Seite der Cyste liegende Drüse bildet nach dem Inneren jener einen leichten Vorsprung. Die Wand der Cyste besteht aus 2 Platten: einer äusseren, weissen, fibrösen und aus einer Schleimhautplatte, welche auf ihrer äusseren Oberfläche verästelte, injicirte Gefässe führt. Der Inhalt der Cyste besteht aus einem dicken, fadenziehenden Schleim. In dem nach der Vulva gelegenen Theil der Cyste findet man ein kleines Loch, durch welches man in einen blindsackförmigen Raum gelangt, der an der Obliterationsstelle des Ausführungsganges endet. Am äusseren Ende der Cyste führen 3 kleinere, runde Löcher zu den Drüsenacini; auf Druck entleert sich aus ihnen dicker Schleim (vide l. c. Taf. 3, Fig. 3, 4)

10. *Cyste des linken Ausführungsganges.* Patientin, eine 46jährige Wäscherin, von guter Constitution, wurde seit ihrem 14. Jahre regelmässig menstruirt, ist Mutter zweier lebender Kinder und hatte nie eine venerische Affection. Vor 3 Monaten bemerkte sie zum ersten Male eine Geschwulst in der Dicke und Basis der linken, grossen Schamlippe, deren Beginn und Ursache sie nicht anzugeben weiss. Der

elastische, fluctuirende Tumor hat die Grösse einer Wallnuss mit Schale und gibt der Schamlippe die Gestalt einer Birne, deren dickes Ende nach unten und hinten gerichtet ist. Ueber den Tumor läuft die abgeflachte Nymphe hin, die Nympholabialfalte ist weniger tief, als rechts. Der abgerundete Tumor überragt nach oben die Harnröhre, nach unten drängt er das anale Ende der grossen Schamlippe hervor und macht es stark über das Perineum hervorragend. Sein inneres Segment ist von der Schleimhaut der Nymphe, des Scheideneinganges, der Reste des Hymen bedeckt. Auf der Mitte dieses Segmentes befindet sich ein dreieckiges Wärzchen, unter welchem einst der jetzt obliterirte Ausführungsgang der Drüse mündete. Dieser Theil des Tumors verlegt den Scheideneingang. Das äussere Segment des Tumors steckt in dem losen Gewebe der grossen Schamlippe und ist von Haut bedeckt und erstreckt sich bis an die innere Fläche des aufsteigenden Sitzbeinastes, von dem er nur durch die Drüse getrennt ist, welche ihm dicht anhängt und durch die Palpation als ein kleiner, fester, resistenter, nicht fluctuirender Tumor erkannt wird, welcher durch eine circuläre Furche von der Cyste abgegrenzt ist. Die Cyste sammt der Drüse wurde exstirpirt. Der Tumor war verwachsen mit der Schleimhaut und mit dem linken seitlichen Theil des unteren Endes der Vagina; nach aussen hing der Tumor mit der inneren Fläche der Drüse zusammen, durch seine hinteren Partien mit dem Sphincter ani und M. transversus perinei, durch die vorderen und unteren Partien mit dem Constrictor cunni. Deshalb musste ein Theil der Muskeln mit exstirpirt werden. Wie im vorigen Falle ist die Cyste durch feine Oeffnungen mit schon etwas erweiterten Drüsengängen verbunden. Dieser an dem äusseren Ende der Cyste gelegenen Communication entspricht nach innen eine mit dem Ausführungsgang. Die Wände der Cyste bieten nichts besonderes.

An diese Fälle reihen wir einen von Dr. Höning[1]) beobachteten Fall, den er als *grosse Cyste der Bartholin'schen Drüse* beschreibt:

---

[1]) Monatsschrift für Geburtskunde. Bd. 34. p. 130. 1869. Grosse Cyste der Bartholin'schen Drüse. Ein Beitrag zur Lehre von den Beckentumoren.

11. Eine unverheirathete 36jährige Engländerin hatte von ihrem 15. Jahre an alle 4 Wochen an Menstruationsbeschwerden zu leiden, ohne dass sich Blut aus den Genitalien entleerte. Nachdem ein Stück aus dem imperforirt gefundenen Hymen herausgeschnitten worden war, bei welcher Gelegenheit sich eine unbekannte Quantität schwarzen, dickflüssigen Blutes entleerte, wurde sie über ein Jahr lang regelmässig, vierwöchentlich menstruirt, hatte aber während der Menstruation immer noch an starken Schmerzen zu leiden. Mit dem Eintritt von Bleichsuchtsymptomen cessirte die Menstruation wieder eine Zeit lang bis zum 23. Lebensjahre, in dem sie wieder eintrat und mit ihr ein starker Fluor albus. Bald darauf entstand an den äusseren Genitalien ein Abscess, der ärztlich behandelt wurde; zugleich wurde auch die für zu klein erklärte Hymenalöffnung erweitert. Obgleich die Menstruation nun regelmässig von Statten ging, liessen die dysmenorrhoischen Beschwerden nicht nach. Vor zwei Jahren nun bemerkte Patientin einen Tumor sich aus der Scheide hervordrängen, den sie nicht zurückzuschieben vermochte und der langsam wuchs, während der Menstruation aber rascher, als in der Zwischenzeit. Der Tumor wurde für Prolapsus uteri et vaginae gehalten. Im Decbr. 1868 kam Patientin in die Klinik. Sie ist von mittlerer Grösse, von gesundem Aussehen. Bei der Inspection bieten die äusseren Genitalien nichts besonderes. Die Oeffnung des an einzelnen Stellen eingerissenen Hymens ist für einen Finger bequem durchgängig. Zwischen den kleinen Labien liegt ein den Scheideneingang verlegender, hellrother Tumor, von glatter Oberfläche, auf der feine Gefässe verlaufen. Der Tumor gehört der linken Seite an und setzt sich in die linke grosse Schamlippe der Art verjüngend fort, dass die beiden Schamlippen auf den ersten Blick nichts besonderes bieten. Nach oben hin nimmt der Tumor bis gegen die Mitte der Vagina so sehr an Grösse zu, dass es unmöglich wird, zwischen Tumor und rechter Vaginalwand mehr als einen Finger durchzuführen. Weiter oben nimmt er an Ausdehnung wieder ab. Der sonst normale Muttermund ist nach rechts dislocirt und liegt dem Tumor an. Die gänseeigrosse, ausserordentlich weiche, elastische Geschwulst lässt sich auch von den Bauchdecken aus fühlen. Die Operation und Heilung dieses Falles verliefen analog den von Huguier beschriebenen Fällen. Nach der Heilung war die Patientin von ihren dysmenorrhoischen Beschwerden befreit. Dieser Fall war besonders dadurch interessant, dass der Befund ganz

und gar an Uterus und Vagina duplex erinnerte und zwar um so mehr, weil die Anomalie des Hymen bekannt war.

Fast gleichzeitig mit diesem letzten wurde ein weiterer Fall von *Cystendegeneration der Bartholin'schen Drüse* von Konrad Lotze[1]) veröffentlicht:

12. Eine 39jährige hysterische Frau, die bis vor 3 Jahren verheirathet gewesen, gab gelegentlich an, dass sie ausser an den hysterischen Beschwerden auch an einem „Bruchschaden" leide. Die von Kind an immer schwächliche Patientin wurde im 18. Jahre zuerst und von da an immer regelmässig menstruirt. Es ist an ihr keine Spur von Rachitis oder Syphilis zu finden. Das Gehen lernte sie frühe, verlernte es aber wieder auf einige Zeit nach einem Bruche des linken Femur. Sie gebar 4 gesunde lebende Kinder. Die Geburten nahmen alle einen natürlichen Verlauf, die beiden letzten waren nur sehr schwer. Nach der 3. Geburt will sie einen Gebärmuttervorfall zurückbehalten haben, der mit der 4. Schwangerschaft wieder schwand. Patientin leitet den Anfang ihres „Bruchschadens" auf den Umstand zurück, dass sie vor 3 Jahren beim Heben einer schweren Last plötzlich äusserst heftige Schmerzen, die nach dem Leib und nach dem Rücken hin ausstrahlten, besonders aber an der jetzigen Stelle der Geschwulst gefühlt habe. Erst nach einem Jahre habe sie gelegentlich die Geschwulst als haselnussgrosse Hervorragung im hinteren Theile des Labium gefühlt. Nach jenem schmerzhaften Anfall habe sie mehrere Tage das Bett hüten müssen, die Schmerzhaftigkeit des Labium habe keine Untersuchung zugelassen. Hierauf hat sie stets einige Zeit vor der Menstruation paroxismenweise auftretende hysterische Anfälle gehabt und daneben Fluor, der bei vielem Gehen und Arbeiten stärker wurde. Die Geschwulst erreichte dann im Laufe eines Jahres unter stetigem Wachsen ihre jetzige Grösse, die sie seit einem Jahre zeigt. Die von der Geschwulst ausgehenden Beschwerden, bestehend in geringer Schmerzhaftigkeit, in einem Gefühle von Hitze, Druck und Spannung, sind im Vergleich zu den hysterischen verschwindend. Mit Eintritt der Menstruation und mit Steigerung der übrigen Leiden nahmen auch die Schmerzen der Geschwulst zu, auch

---

[1]) Ueber Cystendegeneration der Cowper'schen Drüse der Frau. Inaugural-Dissertation. Göttingen. 1869.

wurde sie heisser und gespannter. Bei der Untersuchung des angeblichen Bruches fand man im hinteren Theile des rechten Labium majus eine über taubeneigrosse, elastische Geschwulst, welche deutlich fluctuirend, auf Druck wenig schmerzhaft ist. Die in dem lockeren Fettgewebe des Labium leicht verschiebliche Geschwulst drängt die äussere Haut vor sich her, die Schleimhaut der Vulva nach innen. Durch einen soliden, plattcylindrischen Strang ist sie nach aussen und oben gegen den Ramus adscendens ischii hin befestigt; zieht man den Tumor nach innen und unten, so spannt sich der Strang an und bereitet Schmerzen. Der Tumor sieht mit dem unteren Segmente aus dem hinteren Theile der Schamspalte hervor. Die rechte Nymphe ist in ihrem hinteren Theile verstrichen, in ihrem mittleren Theile sitzt sie der Geschwulst als ein schmaler, leistenartiger Vorsprung mitten auf. An der Stelle der äusseren Oeffnung des Ausführungsganges der Bartholin'schen Drüse befindet sich auf der Oberfläche der Geschwulst ein sagittal verlaufender halb so breiter Saum von 1 cm. Länge, in den man von hinten eine feine Sonde einführen kann. Die Diagnose einer Cyste der Bartholin'schen Drüse wurde gestellt aus dem Sitz der Neubildung, der Art ihres Verlaufes, dem Nachweis des einstigen Ausführungsganges und aus ihrer Verbindung mit dem Os ischii. Durch Einschnitt, Entleerung, Tamponade mit Eisenchloridwatte, Jodpinselung wurde die Geschwulst zum Schwinden gebracht. Die hysterischen Erscheinungen der Kranken hingen mit einer Retroflexio uteri und einer chronischen Metritis zusammen.

In der vorher genannten Arbeit Lotze's finden sich noch folgende Fälle citirt, welche, Cystenbildungen betreffend, mehr oder weniger alle als auf die Bartholin'sche Drüse bezogen aufgefasst werden müssen:

13. Dr. Ancelon [1]) fand bei der Section einer an Cholera verstorbenen Frau an den *äusseren Genitalien* eine *Cyste*, welche seit 5 Jahren wiederholt mit Einschnitten behandelt worden war. Von der degenerirten Drüse waren nur einige wenige Reste noch vorhanden; ihr Ausführungsgang mass beinah 2 cm. im Durchmesser.

---

[1]) Gazette des hospitaux. 1856. Nr. 26.

14. Ch. West[1]) beschreibt einen Fall, eine *Cyste der Vagina* betreffend. Die elastische, augenscheinlich Flüssigkeit enthaltende Geschwulst sass am oberen Theile, etwas mehr an der rechten Seite der Vulva, von der unteren Fläche der rechten Nymphe entspringend. Die 33jährige Patientin hatte die eigrosse Geschwulst seit 7 Jahren bemerkt. Sie war ihr nur beim Coitus lästig und seit einem halben Jahre hatte sie häufig über Harndrang, über Schmerzen beim Harnlassen zu klagen. Die sehr bewegliche Geschwulst lässt sich vollständig in die Vagina zurückdrängen. Der zwischen den Labien sich hervordrängende Tumor hat den Sitz und das Aussehen eines Blasenvorfalls, der aber durch den Katheter ausgeschlossen wird; die ihn bedeckende sichtbare Schleimhaut hat die Beschaffenheit der äusseren Haut angenommen. Durch die Punction wird eine Unze albuminöser Flüssigkeit entleert.

15. Scanzoni[2]) erwähnt einen Tumor, welchen West mit dem seinigen für identisch hält. Die taubeneigrosse *Cyste*, die zu ihrer Entwickelung eine Reihe von Jahren gebraucht hatte, bereitete schon lange Zeit der Patientin heftige Schmerzen beim Coitus. Die Cyste sass am rechten vorderen Theil der Vagina, war empfindlich, prall gespannt, ohne Fluctuation. Aus der geöffneten Cyste entleert sich eine Unze seröser Flüssigkeit. Die Cyste war vollständig geschlossen; ihre Wand bestand aus glatter Membran.

16. Fischer[3]) behandelte zwei Fälle von „*Cystenbildung innerhalb der Lefzen der weiblichen Scham.*“ Im ersten Falle bemerkte eine 25 Jahre alte Patientin nach ihrem ersten Wochenbett eine Geschwulst in der linken Schamlippe, welche beim Gehen und Sitzen viel hinderlich war. Nach einer zweiten Geburt traten die Beschwerden in erhöhtem Grade auf. Die Geschwulst wurde von einem Arzte für Hernia vesicalis, von einem anderen für einen Varix gehalten. Fischer fand eine die zwei hinteren Drittel der linken Schamlippe einnehmende Geschwulst, welche die Schleimhaut nach der Rima pudendi hin hervorwölbt; man kann sie bis in die Scheide verfolgen, aber hier nicht die Grenzen ihrer Ausdehnung bestimmen.

[1]) Lehrbuch der Frauenkrankheiten, übersetzt von Langenbeck. Göttingen. 1870. p. 815.

[2]) Beiträge zur Geburtskunde. II. 1855. p 470.

[3]) Medicinische Zeitschrift des Vereins für Heilkunde in Preussen. XXII. 1853. p. 145.

Morgens nach dem Erwachen bieten die äusseren Genitalien ein normales Aussehen, die kleine, schlaffe Geschwulst lässt sich ganz nach der Scheide zurückdrängen, die Beschwerden lassen nach. Einige Stunden nach dem Aufstehen ändert sich dies alles wieder: die Geschwulst wird unter Annahme einer blauen Farbe praller, schmerzhaft, fluctuirend, es tritt Harndrang auf. Die Grösse der Geschwulst wird beeinflusst durch die Menstruation; kurz vor deren Eintritt und während derselben ist sie beträchtlicher, als nach derselben. Im ersteren Falle wölbt sie die mittlere und untere Partie der linken Schamlippe ungefähr in der Grösse eines Hühnereies vor. Nachdem obige Diagnosen verworfen waren und die Transparens der Geschwulst nachgewiesen war, wurden durch den Troikart $2^1/_2$ Unzen einer strohgelben Flüssigkeit entleert, welche Krystalle, Gluge'sche Entzündungskugeln, Wasser und Eiweiss enthielt. Ein auf dem Boden des Glases sich bildendes krystallhelles Coagulum erkannte Fischer als reinen Faserstoff. Alle Beschwerden schwanden; nach 5 Wochen trat ein Recidiv ein, welches durch Einschnitt von der Vulva aus und durch nachfolgende Eiterung zur Heilung kam.

17. *Fischer's* zweiter Fall betrifft eine 38 Jahre alte Patientin. Sie war als Kind schwächlich. Später hatte sie bei der Menstruation fast stets an Krampfanfällen zu leiden. Im 18. Jahre will sie eine Unterleibsentzündung gehabt haben, die mit Abscessbildung der äusseren linken Schamlippe endete. Vom 26. Jahre an verheirathet, wurde sie einmal mit der Zange entbunden, später abortirte sie im 2. oder 3. Monat. Bei einem der Brechanfälle, an denen sie späterhin zu leiden hatte, soll die jetzt in der linken Schamlippe sich befindliche Geschwulst herabgestiegen sein. Die taubeneigrosse Geschwulst verursachte keine Beschwerden und wurde nicht beachtet, bis nach einem halben Jahre sie gequetscht wurde und nun empfindlich blieb. Während einer bestehenden Diarrhöe musste die Geschwulst der grossen Schmerzhaftigkeit wegen mit den Händen beim Stuhlgang gehalten werden. Auch wie im vorigen Falle wurde die Geschwulst beeinflusst von der Menstruation; während derselben wurde sie entschieden grösser und schmerzhafter, als sie sonst war. Sie hat die zwei unteren Drittel der linken Schamlippe bis zur Grösse einer Orange ausgedehnt, und erstreckt sich in der Scheide bis zur Mitte der linken Wand. Von der unteren Spitze der grossen Schamlippe verläuft ein kurzer harter Strang nach dem Damme hin. Auch

in diesem Falle werden die im Gehen und Sitzen entstandenen Schmerzen gelindert und die während des Tages bis zu Mannsfaustgrösse angeschwollene Cyste ist am folgenden Morgen der Art verkleinert, dass sie zum Theil in die Vagina zurückgebracht werden kann. Mit der Bauchhöhle communicirt sie nicht. Es finden sich an ihr zwei fluctuirende, erbsengrosse Stellen, sonst ist die Geschwulst solide, nicht transparent. Nach Eröffnung der Cyste durch Einschnitt entleert sich in reichlichem Masse eine Flüssigkeit, welche kugelförmige, agglomerirte einfache Zellen mit vielen deutlichen Eiterkugeln enthält und die Consistenz einer Emulsion hat. Die Cystenwandungen haben zum Theil die Härte eines Knorpels; die innere, glatte Fläche war glänzend weiss. Im längsten Durchmesser misst die Cyste 3 Zoll. Patientin wurde geheilt entlassen. Früher war dieser Tumor von einem anderen Arzte für Schamlippenscheidenbruch gehalten worden.

18. *Paget*[1]) bezeichnet zwei von ihm beobachtete Fälle als „Cowperian Cyste". Im ersteren Falle hatte eine 25jährige Patientin eine glatte, ovale Geschwulst im unteren und vorderen Theile der rechten Schamlippe, welche an deren innerer Oberfläche vorspringt. Sie misst einen Zoll im Durchmesser. Die schmerzlose Geschwulst soll 3 Monate nach einer Geburt entstanden und immer langsam gewachsen sein. Sie besteht seit 6 Jahren. Bei der Punction entleerten sich 3 Unzen Schleim oder eiweissähnliche Flüssigkeit, die zahlreiche, grossen, weissen Blutkörperchen ähnliche Körperchen enthielt; andere waren den Körperchen ähnlich, welche man gewöhnlich in dem zähen Fluidum der Schleimbeutel findet. Es erfolgte Heilung; nach zwei Jahren ein Recidiv.

19. In *Paget's* zweitem Falle trug die 45 Jahre alte Patientin in der ganzen Länge des rechten Labium ein die Vagina verschliessende, regelmässig ovale Geschwulst, die vor 4 Jahren zuerst bemerkt wurde. Nach einem Einschnitt entleeren sich 14 Unzen dicker, dunkelbrauner Flüssigkeit, trübem Kaffee ähnlich. Die $^1/_3$''' dicke, compacte Cystenwand ist eng mit dem umgebenden Gewebe verwachsen. In der Flüssigkeit fanden sich reichliche Massen von Körnchenhaufen, zusammen mit Zellen, die offenbar Epithelzellen von verschiedener Grösse glichen.

---

[1]) J. Paget, lect. on surg. patholog. ed. by Turner. Lond. 1865. pag. 406.

20. *Lebert*[1]) beschreibt zwei Fälle von *Cystenbildung:* In dem *einen* Falle handelt es sich um eine hühnereigrosse Geschwulst in der linken grossen Schamlippe, die auf Druck nicht zu entleeren ist; sie ist gut abgegrenzt, deutlich fluctuirend. Ein früher consultirter Arzt hatte den Tumor für Oedem der Schamlippe gehalten. Aus der Cyste entleerte sich eine braungelbe Masse von Syrups- fast Breiconsistens, welche auf den ersten Blick das Aussehen flüssiger Faecalmassen hatte.

Der *andere* Fall betrifft eine aus der Vagina exstirpirte Balggeschwulst, die gang intact, uneröffnet, fast 3″ lang 1—2″ breit war. Bei der Eröffnung entleert sich eine dunkelgelbgrüne, dickliche, den Faecalstoffen sehr ähnliche Flüssigkeit, in welcher mikroskopisch feine Körnchen, granulöse Kugeln, Epitheliumblättchen und zersetzte Eiterelemente sich fanden.

21. Ein von *Churchill*[2]) beobachteter Fall ist folgender: Patientin, 36 Jahre alt, bemerkte in Folge einer Darmentzündung zuerst eine kleine schmerzlose Geschwulst in der Dicke der linken Schamlippe. Die jetzt gut hühnereigrosse Geschwulst, die linke Schamlippe vollständig einnehmend und nach oben rückwärts 2″ in die Vagina sich erstreckend, war nach und nach gewachsen und hatte erst spät Beschwerden hervorgerufen. Die Geschwulst ist an sich nicht empfindlich, ruft aber beim Sitzen lebhafte Schmerzen hervor. Die Haut über der Geschwulst zeigt keine Spur von Entzündung. Sie ist nach allen Richtungen hin leicht beweglich. Bruchsymtome fehlen. Cyste.

22. Derselbe beschreibt noch eine Geschwulst als „*Tumeur enkystée de la vulve*“, welche birnförmig längs der unteren Wand der Uretra verlief, Flüssigkeit enthielt und deshalb interessant war, weil sie zuerst während einer Geburt entdeckt wurde und als ein die Geburt hinderndes Moment[3]) erschien.

23. Der von *Martin* und *Leger*[4]) endlich beschriebene Fall betrifft eine 28jährige Patientin, die wegen einer leichten granulösen Ulceration in Behandlung kam. Einige Tage nach der

---

[1]) Abhandlungen aus dem Gebiete der practischen Chirurgie. 1848.

[2]) Trait. prat. des maladies des femmes I, übersetzt in's Französ. von Wieland und Dubrisay.

[3]) Man vergleiche hiermit den von Dr. Peters beschrieb. Fall. Monatsschrift für Geburtskunde. B. 34. pag. 141.

[4]) Recherches sur l'anatomie et la pathol. des appar. sécret. des organ. génit. extern. chez la femme. pag. 142.

Aufnahme bemerkte man in dem Labium majus eine kleine nussgrosse Cyste, aus der sich bei der Eröffnung eine eiterige, röthliche Flüssigkeit von gelatinöser Consistenz entleerte. Mittelst Infection durch Verbandsstücke, die mit virulenten Bubonen in Berührung gekommen waren, wurde der ganze Herd in einen grossen weichen Schanker verwandelt.

Was *solide,* von der Bartholin'schen Drüse ausgehende Tumoren betrifft, so ist nur ein einziger Fall von *Huguier* (l. c. p. 652) ausführlich beschrieben worden; es handelt sich um eine *fibröse* Degeneration der Drüse, allerdings auch hier in Verbindung mit einer im Ausführungsgang befindlichen Cyste.

24. Die 22jährige Patientin, von guter Constitution, wurde seit dem 16. Jahre regelmässig gut menstruirt; sie war immer gesund und hat nie geboren. In der linken grossen Schamlippe trägt sie einen Tumor, dessen Entwickelung vor 15 Monaten begonnen haben soll. Er wurde von Zeit zu Zeit alle Monat, oder alle zwei Monate umfangreicher, leicht schmerzhaft und entleerte sich dann durch ein kleines, an der linken Seite der Vulva, in der Gegend der Carunculae myrtiformes gelegenes Loch. Die entleerte Flüssigkeit war dick, weisslich, fadenziehend. Einen Monat nach dem Erscheinen dieses Tumors zeigte sich ein gleicher in der rechten grossen Schamlippe, welcher denselben Verlauf nahm, wie der der linken Seite. Volumzunahme und spontane Eröffnung fielen gewöhnlich mit geschlechtlichen Excessen zusammen. Seit ungefähr 4 Monaten wurde der Tumor in der linken Schamlippe lästiger und blieb constant schmerzhaft. Nach seiner spontanen Entleerung vermindert sich zwar sein Volumen, aber es bleibt an seiner Stelle eine harte Partie in der Lippe zurück. Bei der Untersuchung der Vulva findet man in der Dicke der Basis der linken, grossen Schamlippe in der Höhe des Scheideneinganges einen Tumor, welcher dem Sitz der Drüse entspricht; das hintere Ende der Lippe ist durch ihn ausgedehnt, die Nymphe verkürzt und zum grössten Theil die Nympholabialfalte verstrichen. Der Tumor besteht aus zwei gut abgegrenzten Partien. Die eine untere und äussere, von der Grösse und Form einer dicken Haselnuss ist ausnehmend hart und elastisch; bei Druck auf dieselben entstehen Schmerzen. Der Tumor gibt das Gefühl

eines scirrhösen oder fibrösen Körpers. Die andere Portion der Geschwulst nimmt den inneren oberen Theil des Tumors ein und hat die Grösse einer Wallnuss; sie ist abgerundet und von den umgebenden Weichtheilen deutlich abgegrenzt, ausser an der Stelle, wo sie mit der ersten Portion zusammenhängt; sie ist fluctuirend und leicht eindrückbar. Sie berührt fast den aufsteigenden Sitzbeinast. Eine circuläre Einschnürung trennt die beiden Portionen des Tumors. Weder der Ausführungsgang noch seine Oeffnung sind zu finden; an der Stelle des lezteren findet sich eine trichterförmige Einziehung, die 2 mm. tief blind endet. Durch Druck auf die linke Schamlippe entleert sich nirgends Flüssigkeit, während rechterreits sich solche von schleimig-eitriger Beschaffenheit im Strahle aus dem bis zu 2 bis 3 mm. im Durchmesser erweiterten Ausführungsgang entleert. Rechts ist die Drüse selbst leicht entzündet. Patientin hat in der Vulva ein beständiges Gefühl von Beengung und Spannung, welches begleitet ist mit Brennen und Schmerzen. Nachdem nach geschlechtlichen Excessen vor einem Monate die Tumoren und die sie einschliessenden Lippen wieder angeschwollen waren, begab sich Patientin in ärztliche Behandlung. Während rechts der erkrankte Drüsenapparat durch Incision und Sondirung des Ausführungsganges zur Heilung gebracht wurde, fand links die Exstirpation des Tumors in seiner ganzen Ausdehnung statt. Die anatomische Untersuchung ergab die fibrösdegenerirte Drüse und eine Cyste des Ausführungsganges. In dem fibrösen Gewebe fanden sich noch hier und da Drüsenelemente.

25. Eines Falles von *fibröser Degeneration der Drüse* gedenkt auch *Klob*[1]), indem er wörtlich sagt: „Die Entzündung der Bartholin'schen Drüse geht auch mitunter in Induration über, d. h. es entwickelt sich eine derbe, fibröse, mit der Umgebung fest verwachsene, die Drüse substituirende Geschwulst, welche in einem vor mir liegenden Falle am Durchschnitt völlig das Aussehen eines Cystosarcoma mammae darbietet."

Weitere Fälle von festen Tumoren konnten wir in der Literatur nicht auffinden. Wie wir eben sahen, finden wir die Möglichkeit einer *sacromatösen* Degeneration der Drüse

[1]) Pathologische Anatomie der weibl. Sexualorgane. 1864. p. 471.

bei Klob wenigstens angedeutet. Birch-Hirschfeld[1]) macht in dieser Beziehung über die *carcinomatöse* Entartung die schon oben angeführte Bemerkung. Dass auch Huguier (l. c. p. 647) an die Möglichkeit der letzteren dachte, beweist er mit den Worten: „Je ne sache pas que cet engorgement chronique de la glande vaginale ait, comme celui des amygdales et des autres organes glanduleux, jamais dégénéré en cancer: c'est là une question que nous nous proposons d'examiner lorsque nous rencontrerons des cancers vulvaires à leur début."

Wenn man nun die Gründe zusammenstellt, welche die Diagnose, dass es sich um eine von den Bartholinschen Drüsen ausgehende Erkrankung handele, sichern mussten, so sieht man, dass nur in sehr wenigen Fällen ein anatomischer Beweis beigebracht wurde, dass meistens nur Wahrscheinlichkeitsgründe diese Diagnose stützten und dass in vielen Fällen eine eigentliche Beweisführung vollständig fehlt. Um diese Behauptung näher zu motiviren, müssen wir daran erinnern, dass nur in 5 Fällen (siehe bei 6, 9, 10, 13, 24) nach der Herausnahme der erkrankten Partien durch die pathologisch-anatomische Untersuchung die klinische Diagnose bestätigt wurde. In diesen Fällen wurde entweder der directe Zusammenhang des Ausführungsganges der Drüse mit dem fraglichen Tumor (resp. Cyste) nachgewiesen, oder es fanden sich zum Beweis an diesem noch Drüsenbestandtheile. Diese Fälle, sowie zwei (siehe 1 und 3) von Huguier beobachtete, in welchen beiderseits symmetrisch die Affection an der Stelle der Bar-

[1]) p. 4 dieser Arbeit.

tholin'schen Drüse ihren Sitz hatte, sind ohne Zweifel mit völliger Sicherheit als Tumoren der Drüse zu deuten.

Schon fragwürdiger ist eine zweite grössere Gruppe dieser Tumoren und Cysten (siehe 2, 4, 5, 7, 8, 11, 12), für welche der geführte Wahrscheinlichkeitsbeweis sich lediglich stützt auf den Sitz der Geschwulst im hinteren Drittel der grossen Schamlippe, auf die nur theilweise oder vollständige Obliteration des Ausführungsganges, auf das Vorhandensein einer strangartigen Gewebsmasse, welche den fraglichen Tumor nach der Gegend des aufsteigenden Sitzbeinastes hin fixirt. Besonders auf dieses letzte Symptom haben Huguier und der sich ihm eng anschliessende Lotze ein grosses Gewicht gelegt. Dieser Gewebsstrang nämlich wird gedeutet als die zur Drüse hinführenden und in Folge deren Entartung hypertrophirten Nerven und Gefässe, bei dessen Anspannen dann besondere Schmerzhaftigkeit als charakteristisches Symptom auftreten soll. In der That hätte ja ein derartiges differential-diagnostisches Symptom einen grossen practischen Werth und hat deshalb diese Angabe etwas sehr Bestechendes. Leider ist aber ein solcher Strang niemals anatomisch untersucht worden. Seine Deutung ist somit nur eine hypothetische und wie uns scheint vielfach fragwürdige, denn es ist bisher nirgends anatomisch bewiesen, dass überhaupt zur normalen Drüse Nerven und Gefässe auf einer längeren Strecke zusammen verlaufend, wie in einen Hylus gleichzeitig in die Drüse eintreten. Wir wissen nur, dass die Drüse versorgt wird durch die feinen Endäste der Art. pudenda interna [1]) und von den Aesten der gleichnamigen

[1]) Henle, Handbuch der Gefässlehre 1876. p. 184. 185.

Vene. Die Nerven, wenn solche überhaupt in nennenswerther Stärke in die Drüse eintreten, entstammen dem diese Gegend versorgenden Nervus pudendo-haemorrhoidalis [1]). Dabei ist auch noch zu berücksichtigen, dass bei der grossen Unbeständigkeit dieser Drüsen überhaupt noch viel beträchtlichere Schwankungen der Gefässe und Nerven mit Sicherheit vorauszusetzen sind. Somit würde also von normal anatomischem Standpunkte aus die Präexistenz eines solchen Stranges sehr zweifelhaft sein und müsste er mindestens überhaupt erst demonstrirt werden.

Bei denjenigen Erkrankungen der Drüse, bei denen dieser Strang in besonders ausgesprochenem Zustande vorhanden gewesen sein soll, handelt es sich bei gleichzeitigem Verschlusse des Ausführungsganges um cystöse Entartung. Wir haben es also mit Retentionscysten zu thun, von denen pathologisch-anatomisch niemals nachgewiesen ist, dass sie einer erhöhten Nahrungszufuhr und einer verstärkten Innervation bedürfen. Im Gegentheil lässt sich principiell eher annehmen, dass eine solche Retention schliesslich zur Druckatrophie und zum Untergang der befallenen Drüse führen müsse, teleologisch also eine Ernährung und Innervation des Organs nutzlos sein würde. Mindestens existirt in der ganzen Pathologie [2]) nirgends ein Analogon dieses Zustandes. Diejenigen Erkrankungsformen, welche noch am meisten mit dem in Frage stehenden Zustande correspondiren würden, wären etwa die Atheromcysten, welche niemals durch einen Gefäss- und Ner-

[1]) Henle, Handbuch der Nervenlehre 1871. p. 529.

[2]) Virchow, Vorlesungen über Pathologie. II. Bd. Die krankhaften Geschwülste. Berlin 1863.

venstrang mit tieferliegenden Hautpartien in Verbindung stehen, sondern von allen Seiten her durch kleine Gefässe und Nerven versorgt werden, so dass sie mit grösster Leichtigkeit und so zu sagen ohne Blutung, fast schmerzlos, sich ausschälen lassen. Es muss also dieser Strang, wenn er überhaupt auftritt, anders gedeutet werden, als es von Huguier geschehen und von Lotze ohne Bedenken übernommen ist. Viel ungezwungener scheint dieser Strang, wenn uns eine Deutung, ohne dass wir denselben gesehen haben, gestattet ist, dadurch erklärt zu werden, dass durch die Volumzunahme der Bartholin'schen Drüse eine stärkere Spannung, schliesslich vielleicht eine Druckatrophie der Muskelbündel des M. transversus per. eintritt und so besonders beim Anziehen des im Labium gelegenen Tumors eine strangartige, unter Umständen auch schmerzhafte Gewebsmasse zwischen dem weicheren, subcutanen Zellgewebe bemerkbar wird. Mindestens scheint uns dieser Strang nur ein fragwürdiges Kriterium für die Diagnose der vorliegenden Tumoren zu sein.

Es bleibt demnach für diese Gruppe von Fällen als diagnostische Merkmale nur übrig der Sitz der Geschwulst und die Obliteration des Ausführungsganges, wenn nämlich nicht der Inhalt nach der Incision oder Exstirpation der Cystenwand fraglos einer Drüse entstammende Elemente aufweist. Hierüber finden sich aber keine zu verwerthenden Angaben und es bleiben also nur die beiden eben angegebenen Symptome übrig.

Für diejenigen Tumoren, welche in der That diesen Sitz haben und sich bei näherer Untersuchung als einfache Cysten ergeben, müsste dann noch die Differential-

diagnose sog. apoplektischen oder lymphangiectatischen Cysten gegenüber festgestellt werden, denn auch diese Cysten können ja eine Obliteration des Ausführungsganges zur Folge haben, weil doch das Vorhandensein einer grösseren Cyste an der der Bartholin'schen Drüse zukommenden Stelle ein Schwund der letzteren und damit eine Undurchgängigkeit des Ausführungsganges eintreten kann. Hieher gehören ohne Zweifel einige Fälle, welche von den Beobachtern selbst nur ganz allgemein als Cysten der grossen Labien oder des unteren Theiles der Vagina beschrieben wurden, die von Lotze aber den Cysten der Bartholin'schen Drüse zugerechnet werden. Dies betrifft z. B. die beiden Fälle Fischer's (siehe 16 und 17).

Es zeigt sich also, dass von den 25 in der Literatur angeführten Fällen, trotzdem es sich mehr oder weniger in allen um eine cystöse Degeneration handelte, nur 7 mit Sicherheit auf eine Entartung der Bartholin'schen Drüse zurückzuführen waren, während bei allen übrigen die Beweisführung mehr oder weniger lückenhaft bleiben musste.

Vergegenwärtigen wir uns hierauf hin unseren Fall, so ist zu constatiren, dass ein in der beschriebenen Weise structurirter Tumor des Labium majus bisher niemals beschrieben wurde. Die weiten, grösstentheils mit fettig degenerirten Zellen gefüllten, alveolenartigen Hohlräume, an deren Wandung ein wohl ausgebildetes Epithelstratum nur selten noch zu erkennen ist, könnten die Vermuthung aufkommen lassen, dass es sich um eine feste lymphangiektische Geschwulst handele, wie sie ähnlicher Weise von

Klebs [1]) bei Elephantiasis beobachtet wurde. Aber die in ihrer Peripherie rein carcinomatösen Typus zeigende Geschwulst, welche diffus infiltrirend die umliegenden Gewebe bis in das Periost des Schambeinastes hinein durchsetzt, macht es bei genauerer Untersuchung wahrscheinlicher, dass der Tumor als eine epitheliale Neubildung aufzufassen sei. Und zwar muss man dann dieselbe auf eine Entartung der Bartholin'schen Drüse zurückführen, weil erstens der Sitz und der schon makroskopisch drüsenartige Bau die Vermuthung nahe legt, dass es sich um eine Degeneration der einzigen an dieser Stelle präexistirenden grösseren Drüse handelt, wobei zu berücksichtigen ist, dass gerade unter der Stelle des theilweise obliterirten Ausführungsganges der Tumor am weitesten unter die Oberfläche der Haut vordringt. Ferner lässt der abnorme Mangel der Drüse an der rechten Seite, da linkerseits der Ausführungsgang deutlich vorhanden ist, eine compensatorische Hypertrophie der linken Drüse schon congenital voraussetzen, von der ausgehend man sich die geschwulstartige Degeneration vorerst nur als quantitativen Excess denken kann. Schliesslich ist zu bedenken, dass die hier vorgetragene Anschauung den genetisch sonst völlig dunkeln Tumor am ungezwungensten erklärt, denn dass epitheliale Neubildung überhaupt von der Bartholin'schen Drüse ausgehen könne, ist nicht zu bezweifeln. Birch-Hirschfeld erwähnt ja sogar diese Möglichkeit ausdrücklich, ohne sich speciell auf irgend einen vorliegenden Fall zu beziehen.

---

[1]) Ueber Lymphangiektasie. Prager Vierteljahrschrift 1875. I. Bd.

Wenn wir also auch nicht die wünschenswerthe, mathematische Sicherheit in der Deutung dieser seltenen Geschwulst erzielen konnten, so können wir doch jedenfalls den bisher bekannten Tumoren der Vulva eine neue Geschwulstform anreihen und dürfen dieselbe mit demselben Recht, mit welchem die meisten der den Bartholin'schen Drüsen zugeschriebenen Tumoren als solche hingestellt werden, auch unseren Fall als eine geschwulstartige Degeneration dieser Drüse betrachten.

Zum Schluss erlaube ich mir für die freundliche Unterstützung, welche im hiesigen pathologischen Institute, speciell aber durch Herrn Dr. Schottelius mir zu Theil wurde, meinen besten Dank auszusprechen.

Bemerkung.

Die Abbildung wurde entworfen, nachdem die Schnittränder der gespaltenen Geschwulst genau aneinander gelegt waren.

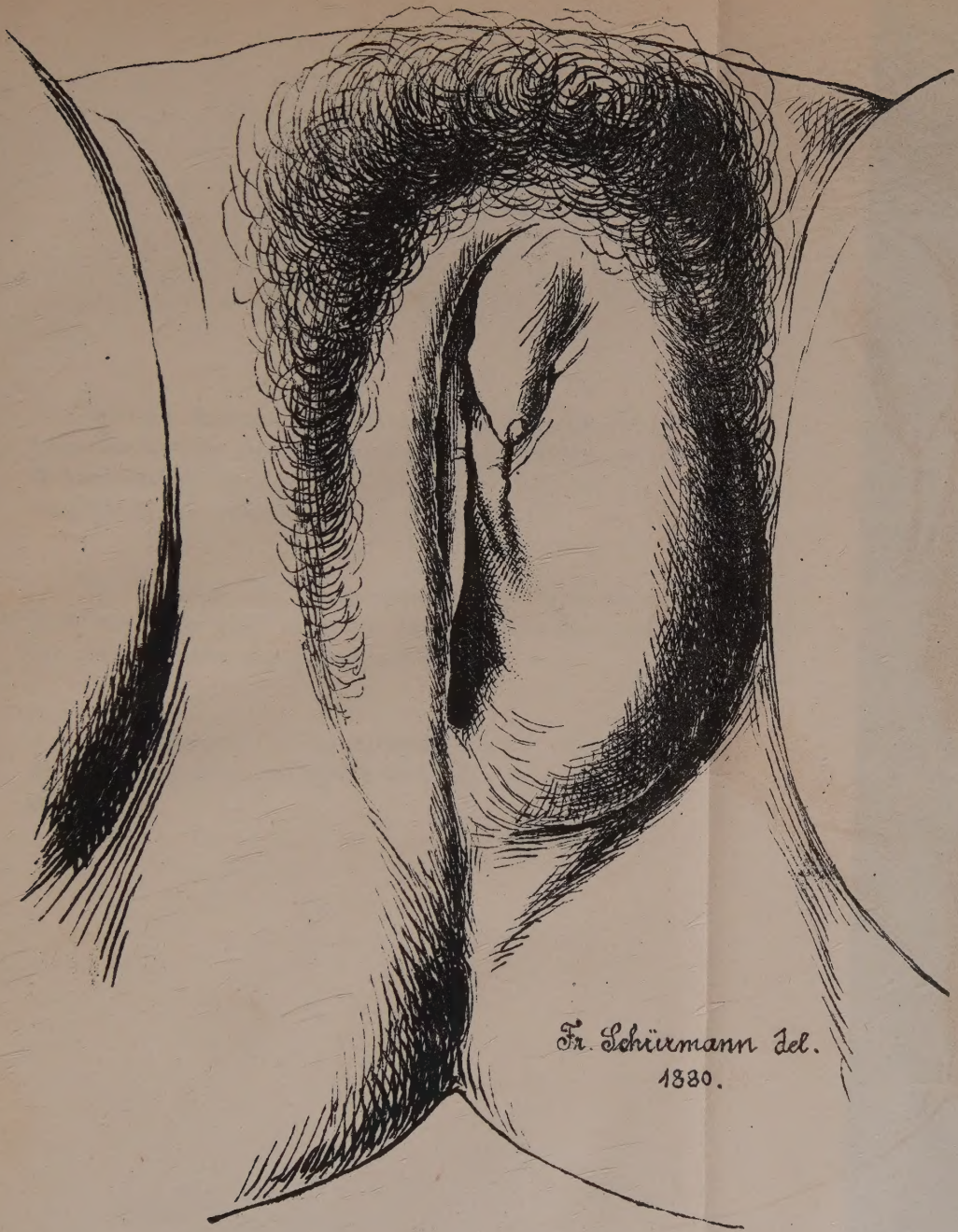
Fr. Schürmann del.
1880.

Thesen.

I.

Die bei Anwesenheit von niederen Organismen in lebendem Gewebe des menschlichen Körpers auftretenden Krankheitserscheinungen beweisen noch nicht ihre Abhängigkeit von ersteren.

II.

Die Therapie der Lungenphthisen in klimatischen Kurorten muss sich in erster Linie auf Verhinderung der Selbstinfection der Kranken richten.

III.

Der klinisch als Lupus zu bezeichnenden Hautaffection liegen verschiedenartige anatomische Veränderungen zu Grunde.

Curriculum vitae.

Ich, Wilhelm Ludwig Florentin Sinn, evangelisch-reformirter Confession, wurde geboren zu Ziegenhain den 19. April 1855 als Sohn des dortigen Strafanstaltslehrers Sinn, besuchte das Gymnasium zu Hersfeld, welches ich mit dem Maturitätszeugniss Ostern 1874 verliess, und studirte dann Medicin in Marburg, Erlangen, Berlin und Rostock. Das Tentamen physicum bestand ich den 2. August 1876 zu Marburg. Die für den klinischen Unterricht vorbereitenden Vorlesungen hörte ich bei den Herrn: *Lieberkühn, Wagener, Nasse, Külz, Melde, Carius, Zincke, Wigand, Dunker, Greeff.* In den klinischen Semestern hörte ich von academischen Lehrern in Marburg die Herren: *Falck, Beneke, Roser, Mannkopff, Ferber.* In Erlangen: *Zenker, Leube, Heineke, Zweifel, Filehne.* In Berlin: *Frerichs, v. Langenbeck, Bardeleben, Waldenburg, Wolff, Schoeler.* In Rostock: *Th. Thierfelder, A. Thierfelder, v. Zehender, Trendelenburg, Schatz, Uffelmann, Brummerstädt.* Das Staatsexamen bestand ich (vom 12. November 1879 bis zum 2. Februar 1880) zu Rostock.